Teratome des Hodens.

■ ■ ■

INAUGURAL-DISSERTATION

zur

Erlangung der Doktorwürde

in der

gesamten Medizin

verfasst und einer

hohen medizinischen Fakultät

der

Kgl. Bayer. Ludwig-Maximilians-Universität zu München

vorgelegt von

Erwant Tütündjian
aus Philippopel (Bulgarien).

ACAD.
LUGD. BAT.
BIBL.

■ ■ ■

München 1914
RUDOLPH MÜLLER & STEINICKE

Gedruckt mit Genehmigung der medizinischen Fakultät der Universität München.

Referent: Se. Exzellenz Geheimrat Professor Dr. v. Angerer.

Meiner lieben Mutter und dem Andenken meines Vaters gewidmet.

Unsere Kenntnisse über die Teratome des Hodens haben zwar durch die grundlegenden Arbeiten von Wilms ein neues Licht erhalten, aber wir stoßen doch in manchen Punkten dieses Gebietes auf Unklarheiten und Schwierigkeiten. So sind wir über die Genese dieser Tumoren immer noch auf hypothetische Erklärungen angewiesen. Darum dürfte jeder neue Beitrag auf diesem Gebiete von Interesse sein.

Ehe ich mich nun der Beschreibung meines Falles zuwende, erlaube ich mir einige Angaben über den augenblicklichen Stand der Kenntnisse über Hodenteratome vorauszuschicken.

Auf Grund eingehender Untersuchungen hat Wilms bewiesen, daß die Teratome des Hodens aus Derivaten aller drei Keimblätter bestehen. Das Ektoderm bringt es meist zur Bildung einer Epidermisschicht, die starke Tendenz zur Verhornung zeigt. Es wächst nämlich zunächst als solider Zellstrang, dessen zentral gelegene Zellen sich erweichen und auf diese Weise entsteht ein Kanal. Die Zellen, welche dem Lumen dieses Kanals anliegen, verhornen und schichten sich zu einer Hornschicht wie bei der Epidermis. Die unterhalb dieser Hornschicht gelegenen Zellager charakterisieren sich durch ihre Formation als typische Epidermisschichten: Stratum cylindricum, dentatum, granulosum.

Eine vollkommen ausgebildete Haut kommt, wenn auch sehr selten, doch vor. So konnte Wilms in einem Falle „eine vollständige Hautanlage mit Talgdrüsenanlagen und reichlichen Haarbildungen“ nachweisen. Auch Geßner hat verhornende Epidermis mit allen Schichten der äußeren Haut nachgewiesen.

Nicht selten bringt es das äußere Keimblatt zur Bildung von peripherem und zentralem Nervensystem. Es ist das große Verdienst von Geßner, zuerst Elemente des Nervensystems in Hodenteratomen beobachtet zu haben. Auch Borst gibt an, daß er Gruppen von Ganglienzellen vom Bau der Spinal- bezw. Sympaticusganglien konstatiert habe. Sakaye Ohkubo, der in 7 seiner 13 Fällen Bestandteile von Nervensystem beobachtet hatte, geht noch weiter, indem er sagt: „Das Vorkommen von Elementen des Nervensystem in meinen Hodenteratomen gehört nicht zu den Seltenheiten, wie man es früher glaubte.“

In letzter Zeit ist ein neuer Bestandteil der Hodenteratome entdeckt worden, nämlich die chorion-epitheliomartigen Gebilde,

welche zuerst von Schlagenhaufer beobachtet und beschrieben wurden. Darauf folgten die Fälle von Wlassow, Steinert. v. Recklinghausen u. a.

Es sei noch auf das Vorkommen von Zahnanlagen in den Hodentreatomen hingewiesen, die in ganz vereinzelten Fällen beobachtet worden sind.

Das Entoderm bildet Zellenschläuche, die ein feines Lumen im Zentrum haben. Je nach Wachstumsfähigkeit und Sekretion der Zellen erweitern sich die Kanäle zu Cysten. Dieselben sind von Epithel bekleidet, welches meist ein hohes Zylinderepithel ist. Die Zellen zeigen teilweise dunkles, körniges Protoplasma, teilweise sind es typische Schleimzellen. Durch den Druck des Inhaltes der Cysten, der zum größten Teil aus Schleim besteht, platten sich nicht selten die Epithelien ab. Ein Flimmerbesatz der Epithelzellen ist selten. Die Innenfläche der Cysten ist meist glatt, nur hin und wieder treten zottenartige Bildungen auf, die an die Zotten des Darmes erinnern. Ab und zu findet man Platten- und Cylinderepithel, also Ektoderm und Entoderm, in einer Cyste, jedoch sind beide Gewebsformen scharf abgrenzbar.

Was das Mesoderm anbelangt, ist es ebenfalls in allen Hodenteratomen gut vertreten. Aus ihm entstehen die jungen Formen des Bindegewebes, Gallertgewebe, Fettgewebe, hyaliner Knorpel, glatte und quergestreifte Muskulatur, selten Knochen, endlich Lymphfollikel und das dünnwandige, oft durch Thrombosen lädierte Gefäßsystem. Es ist manchmal interessant, die Anordnung von einigen dieser Gewebe, wodurch organähnliche Bildungen zustande kommen. So z. B. unter der Mucosa der Cysten liegt lockeres zellreiches, submucöses Gewebe. In diesem treten die Schleimhaut vorwölbende Lymphfollikel auf. Endlich unterhalb der Submucosa ziehen einfach oder doppelt geschichtete Lagen glatter Muskulatur hin und bilden in Anordnung und Gruppierung eine Muscularis mucosae nach Art der Muscularis des Darmrohres.

Aehnlich ist die Wand der Hohlräume zusammengesetzt, welche mit Flimmerepithelien oder hohen Zylinderzellen ausgekleidet sind. Auf Submucosa und Muscularis folgt eine Schicht von Knorpelmassen, welche den Bronchialknorpeln ähnlich sind. Kurz die Zusammensetzung der Wand solcher Hohlräume läßt unzweifelhafte Beziehung zum Respirationstraktus erkennen.

Aus der Beschreibung des Baues der Hodenteratome geht deutlich hervor, daß dieselben aus zwei Teilen bestehen: einem cystischen und einem kompakten. Der erste wird vom Entoderm und teilweise vom Ektoderm gebildet, während der zweite vom Mesoderm. Infolgedessen ist das letztere in einer Geschwulst stark vertreten, so wird diese als fast compakter Tumor erscheinen, in dem nur kleine Cysten eingelagert sind. Ist dagegen das mittlere Keimblatt in seiner Entwicklung zurückgeblieben, bilden sich

Tumoren, die zwischen zahlreichen und verhältnismäßig großen Cysten nur wenig Bindegewebe aufweisen. Also je nach der vorwiegenden Entwicklung des Entoderms oder Mesoderms — das Ektoderm ist immer schwächer vertreten — ändert sich die Konsistenz und das makroskopische Bild der Tumoren, so daß man alle Uebergänge von der fast vollständig kompakten Form bis zu dem ausgesprochenen Cystoid findet.

Gegenüber dieser Gruppe von Hodentumoren, die Wilms als embryoide Geschwülste, teratoide Geschwülste, solide Teratome, solide Embryome oder kurz als Teratome bezeichnet und in welchen die verschiedenen Gewebe in wirrem Durcheinander vorkommen, stellt er eine andere Gruppe von komplizierter gebauten Hodentumoren, die wie die ersten aus Derivaten aller drei Keimblätter bestehen, nur mit dem Unterschied, daß die Anordnung der verschiedenen Gewebe nicht ein Chaos darstellt, sondern mehr in der Bildung der einzelnen Gewebe sowohl in Gruppierung und Lage ganzer Gewebssysteme normale Verhältnisse des Organismus nachgeahmt werden, also in ihrem ganzen Bau ausgebildete Embryomen ähnliche Formen dargestellt werden. Diese Gruppe der komplizierten Hodentumoren nennt Wilms Embryome oder rudimentäre Parasiten (Dermoidcysten der alten Autoren).

Der Unterschied der beiden Gruppen von Hodentumoren liegt also nicht im anatomischen Bau derselben, denn alle beiden Gruppen entstehen aus einer dreiblätterigen Keimanlage, sondern in der Anordnung der verschiedenen Gewebe, aus denen die Tumoren aufgebaut sind. Während die Gewebe der embryoiden Geschwülste, der Teratome, in allen möglichen Richtungen einander durchwachsen und dabei Form und Anordnung in äußerst mannigfacher Weise modifizieren, d. h. mehr ein geschwulstartiges Wachstum darbieten, treffen wir bei den Embryomen in Cysten gelegene Zotten, deren einzelne Gewebe so gruppiert sind, daß ganze Gewebskomplexe und Organbildungen eines Embryoms nachgeahmt werden.

Außer diesen Tumoren kommen im Hoden, ähnlich wie in anderen Organen, auch einfache Geschwülste, wie Fibrome, Sarkome, Adenome und Carcinome, vor.

Die in der Literatur unter verschiedenen Namen wie Cystoide, Enchondrome, Cystosarkome und Cystocarzinome, beschriebenen Hodentumoren sind nach Wilms nichts anderes, als Geschwülste, welche sich regelmäßig aus Produkten aller drei Keimblätter aufbauen, haben ihren Ursprung in einer dreiblätterigen Keimanlage, müssen infolgedessen in der Gruppe der Hodenteratome abgehandelt werden.

Was den Sitz dieser Geschwülste anbelangt, liegen sie stets im Hoden, gewöhnlich am Rete testis sich entwickelnd. Eine

scheinbare Kapsel trennt die Tumormasse von dem normalen Hodenrest, welcher, wenn überhaupt vorhanden, meist den oberen Pol der Geschwulst überzieht. Nebenhoden und Samenstrang sind in der Regel ganz intakt.

Bezüglich der Genese der Hodenteratome ist man zur Zeit noch nicht zu einer einheitlichen Erklärung gekommen, was beweist, daß uns dieser Punkt, wie überhaupt die Entstehung der Geschwülste, noch unklar ist. Es sind zu verschiedenen Zeiten verschiedene Theorien aufgestellt worden, von denen die wichtigsten sind:

1. die Theorie der Heteroplasie, bzw. Metaplasie,
2. die Theorie der Inclusio foetalis,
3. die Theorie der Parthenogenesis, bzw. des partiellen einseitigen Hermaphroditismus,
4. die Marchand-Bonnet'sche Blastomeren-, bzw. Polzellentheorie,
5. die Keimzellentheorie.

1. Nach der Theorie der Metaplasie sollen sämtliche epitheliale Bestandteile der Hodenteratome durch Umwandlung aus den wuchernden Epithelien der Hodenkanälchen hervorgehen, während Knorpel, Knochen und Muskelgewebe einer Transformation des ebenfalls wuchernden interstitiellen Bindegewebes ihren Ursprung verdanken. Das Flimmerepithel wurde von fötalen Resten des Wolff'schen Körpers abgeleitet. Diese Theorie stammt von Virchow und wurde besonders von Firnhaber acceptiert. Gegen diese Hypothese spricht die Tatsache, daß die in den Hodenteratomen vorhandenen, cystischen Hohlräume nicht einfache Cysten darstellen, sondern zum Teil gewissen Organen des ausgebildeten Körpers gleichen, z. B. Darm- und Bronchialabschnitten. Uebrigens ist die Annahme einer so weitgehenden Verwandlungsmöglichkeit, eines solch einschneidenden Wechsels im Zellcharakter nicht mit den Anschauungen der modernen Pathologie in Einklang zu bringen.

2. Die Theorie der fötalen Inclusion besteht darin, daß nach Befruchtung zweier Eier, die anfänglich getrennt nebeneinander entwickeln, das eine infolge größerer Wachstumsenergie die Weiterentwicklung des anderen verhindert, indem es dies umwächst. Diese Anschauung rührt von Verneuil her und wurde seinerzeit von vielen vertreten. Von fötalen Inclusionen kann nicht die Rede sein, weil sie erstens angeboren beobachtet werden, während die Teratome erst später entstehen und zweitens der Bau der fötalen Inclusionen ein ganz anderer ist, als der der Teratome. Diese Theorie ist ferner nicht imstande, zu erklären, warum gerade die Keimdrüsen die Lieblingsstellen der Teratome sind. —

3. Die Theorie der Parthenogenese stammt von Waldeyer, der im Jahre 1870 über die Entwicklung der Dermoide im Eierstocke dahin äußerte, daß „die Epithelzellen des Ovariums, ihrer Bedeutung als unentwickelte Eizellen gemäß, bei ihrer Vermehrung durch Teilung oder Sprossung andere und zwar in der Richtung einer unvollständigen embryonalen Entwicklung weitergehend Produkte liefern, als sie selbst sind" und daß „man es durchaus nicht nötig hat, für eine solche Weiterentwicklung weiblicher Keimzellen erst die Intercurrenz männlicher Zeugungsstoffe anzunehmen; da die zahlreichen Beispiele parthenogenetischer Entwicklung, die sich von Tag zu Tag mehren, uns in dieser Beziehung einer zu großen Aengstlichkeit beheben."

Dieser Standpunkt wurde von Wilms, Pfannenstiel, Krömer, Arnsperger u. a. angenommen.

Was speziell die Entwicklung der Teratome der männlichen Keimdrüse anbelangt, so erklärte Wilms, daß sie aus einer Geschlechtszelle entstehen müssen, sei diese nun eine im embryonalen Zustande zurückgebliebene, oder eine irgendwie pathologisch beeinflußte Samenzelle.

Dieser Hypothese ist Bonnet mit aller Entschiedenheit entgegengetreten, indem er betonte, daß uns für die Annahme einer Parthenogenese beim Menschen jede Spur eines Beweises fehle.

Uebrigens hat Wilms die Theorie der Parthenogenese aufgegeben und ging zur Blastomerentheorie von Bonnet über.

Nach einer anderen Hypothese, die zuerst von Lang und später von Kockel vertreten wurde, beruht die Entstehung der Hodenteratome auf rudimentärem, partiellem, einseitigem Hermaphroditismus. In seiner Arbeit „Beitrag zur Kenntnis der Hodenteratome" sagt Kockel: „Die Hodenteratome sind nicht auf fötale Inclusionen, sondern wahrscheinlich auf einem partiellen, einseitigen Hermophrodismus zurückzuführen; der Eierstockteil des Hodens ist die Ursprungsstätte der Geschwulst". Kockel wollte durch diesen Erklärungsmodus die Tatsache in Einklang bringen, daß von den Organen der männlichen Bauchhöhle der Hoden der Prädilectionsort von Teratomen sei.

Gegen diese Anschauung führt M. Askanazy das Vorkommen der Hodenteratome auch bei alten Männern.

4. Die Bastomeren-, bzw. Polzellentheorie wurde zuerst von Marchand aufgestellt und von Bonnet weiter präcisiert. Sie erfreut sich heute der weitaus meisten Anhänger. Marchand leitet die Genese der Embryome aus einer befruchteten Polzelle (Richtungskörperchen), die zwischen den Blastomeren verlagert, oder in einer Rinnenbildung der Embryonalanlage implantiert, imstande ist, während des Umwachsens von dem Gesamtorganismus weiter zu entwickeln. Gegen diese Ansicht Marchands

macht Wilms Front, indem er sagt, daß bei Wirbeltieren nur zwei Polzellen beobachtet worden seien und er einmal fünf Embryome in einem Eierstock fand.

Bonnet meint, daß eine oder mehrere durch irgendeine Veranlassung aus dem normalen Verbande ihrer Genossinnen dislozierte Blastomeren (Furchungskugeln) nicht zu Grunde zu gehen brauchen, sondern sich weiter entwickeln können. Aber die Blastomeren haben, aus dem Gesamtverbande gerissen, nicht mehr ihre normale Wachstumstendenz. Infolgedessen gewinnt der Blastomerenkomplex, von dem sie gelöst worden sind, die Oberhand über sie und schließt infolge seines schnelleren Wachstums diese in ihrer normalen Entwicklung gehemmten Blastomeren bald ein.

Den Einwand, warum die losgelösten Blastomeren gerade in die Urogenitalanlage hinein versprengt sein sollen, weist Bonnet zurück, indem er die Erklärung dafür in einer bedeutenden räumlichen Ausdehnung, welche das sich entwickelnde Urogenitalgebiet im Embryo beansprucht, findet. „Nun nimmt aber", führt Bonnet aus, „die Urogenitalanlage schon gleich nach ihrem ersten Auftreten bis zum Schwund der Urniere, ein ganz außerordentlich großes Gebiet des Embryo ein. Die Chancen, daß in diesem großen, zwischen dem Herzen und dem hinteren Ende der Bauchhöhle gelegenen Organkomplex Blastomeren eingeschlossen werden können, sind also nicht unbeträchtlich."

Auch das Vorkommen von Produkten nur einer Körperhälfte in den Embryomen sprechen, wie Bonnet und Wilms ausgeführt haben, mehr zu Gunsten der Blastomerentheorie. Uebrigens wird diese letzte Theorie von vielen als die plausibelste gehalten.

5. Eine andere Theorie, die von Fischel und später von Ribbert vertreten wurde, ist die Keimzellentheorie. Fischel leitet die Embryome des Hodens und des Ovariums von den Keimzellen ab, die durch irgendwelche abnorme Reize, oder infolge von Verlagerungen eine pathologische Differenzierungsfähigkeit erhalten haben. Er sagt: „Daß speziell die hier in Betracht kommenden Zellen, in welchen doch potential alle zur Bildung eines embryonalen Körpers nötigen Qualitäten enthalten sind, unter der Einwirkung eines solchen Reizes (Verlagerung) in regste Proliferation geratend, die verschiedenartigsten, in einem Embryo sich findenden Gebilde, diese aber, eben infolge der pathologischen Entwicklungsart, in der unregelmäßigsten, gegenseitigen Lagerung und Ausbildung entwickeln können, ist nicht zu bezweifeln." Gegen die Blastomerentheorie von Bonnet macht er folgendes geltend: „Es ist vielmehr gerade bei diesen Formen erstaunlich, daß man auf eine so ganz hypothetische, hier auch schon durch die lokalen Verhältnisse ganz unwahrscheinliche Ableitung überhaupt verfiel, wo doch eine andere,

sehr viel wahrscheinlichere Erklärung nahe lag und auch bereits früher ausgesprochen wurde: Diejenige der Ableitung dieder Gebilde von den Keimzellen, bzw. vielleicht von verlagertem Keimepithel selbst."

Ribbert, der diese Theorie etwas modifizierte, leitet die Embryome aus einer Zelle, einem Keim ab, der einer Eizelle gleichwertig war. Bezüglich der Geschlechtsdrüsen führt er sie zurück auf „die ersten Anlagen der letzteren und die ersten hier entstandenen Zellen, von denen wir annehmen dürfen, daß sie den Furchungskügelchen näher stehen, daß sie als embryonale Elemente einer weitgehenden Entwicklung fähig sind und erst später bei der fortschreitenden Ausbildung der Keimdrüse und ihrer weiteren Differenzierung die Fähigkeit zur parthemogenetischen Entwicklung verlieren. Er meint, „daß die Embryome am besten von Keimzellen abgeleitet würden, die in früherer Embryonalzeit abgesprengt wurden und sich dann selbständig, wenn natürlich auch unter den abnormen Bedingungen rudimentär, entwickeln."

Eine von dieser Theorie nicht soweit entfernte, sondern vielmehr eine Verbindungsbrücke zwischen den verschiedenen Theorien schlagende Anschauung findet man bei M. Askanazy. Ausgehend von der Lehre der „Kontinuität des Keimplasmas" sagt er: „Wenn nun die Keimzellen wirklich auf einer mehr direkten Keimbahn von ursprünglichem Keimplasma abstammen, so fragt es sich, ob nicht gerade Blastomeren dieser Descendenzlinie besonders zu der Erzeugung der in Rede stehenden pathologischen Bildungen disponiert sind, und ob sich nicht dadurch die so häufige — aber wohlgemerkt nicht ausschließliche — Lagerung der Dermoide und Teratome in den Keimdrüsen erklärt."

Zum Schlusse möchte ich die klinischen Verhältnisse der Hodenteratome in Kürze berühren.

Während die Embryome des Hodens sehr selten und nur angeboren vorkommen, treten die embryoiden Geschwülste desselben vorwiegend im mannbaren Alter, zwischen 20. und 40. Lebensjahre, auf. Nach Wilms ungefähr 89,5%. Von 38 Fällen fand er 34 mal das mannbare Alter betroffen. Auf das gleiche Resultat kamen Curling (bei Kocher zitiert), Kocher, Monod und Terrillon und Sakaye Ohkubo. Also die Zeit der stärksten Funktion der Keimdrüsen ist weitaus am meisten belastet. Es sind in der Literatur nur wenige Fälle von angeborenen Hodenteratomen bekannt. Das sind die Fälle von Johnson = 2 Jahre alt, Santesson = 1 Jahr alt, Hertzberg = 2 Jahre alt, Dürr = 14 Monate alt, Firnhaber = 15 Monate alt, Lovett und Councilmann = 3 Wochen alt, Fittig = 11 Monate alt, Lewisohn = 14 Monate alt und endlich von Cavazzani = 7 Monate alt.

Die Zeit, innerhalb welcher die Teratome des Hodens sich so weit entwickeln, daß sie Beschwerden zu verursachen pflegen, ist nach Angabe der vielen Autoren eine ziemlich kurze. Billroth gibt 1 Jahr, Waldeyer 4 Jahre, Senftleben $1^1/_2$ Jahre, Ehrendorfer $1^1/_2$ Jahre, Hertzberg 2 Jahre, Johnson $2^3/_4$ Jahre an. Unter den von Wilms mitgeteilten 10 Fällen verzeichnet er einmal 9 Monate, einmal 10 Monate, einmal 1 Jahr, einmal 15 Jahre; letztere Angabe allerdings mit dem Zusatze, daß erst in den letzten Monaten ein stärkeres Wachstum eingetreten sei. Auch in dem von mir untersuchten Falle ist die Zeit zwischen dem Bemerktwerden des Tumors und Auftreten von Beschwerden eine sehr geringe, nämlich 9 Monate. Aus dem Gesagten geht hervor, daß das Wachstum der Hodenteratome im allgemeinen ein ziemlich schnelles ist.

Die Frage, ob ein direkter ätiologischer Zusammenhang zwischen Teratom und Trauma festzustellen ist, kann man fast mit Sicherheit verneinen, wenn auch die Bedeutung des Traumas als auslösendes Moment nicht zu verkennen ist. Auf jeden Fall muß man die diesbezüglichen Angaben der Pat. mit großer Vorsicht annehmen. In einem Falle ist ein Trauma nicht zu verzeichnen.

In letzter Zeit ist die Frage der Metastasenbildung bei den Hodenteratomen sehr viel diskutiert worden. Solche Hodenteratome mit Metastasen in verschiedenen Organen sind in der Literatur nicht selten. Ich erwähne die Fälle von Paget, Billroth, Waldeyer, Breuß, Jacobi, Adler, Wettergreen, Wilms, Bouglé und Cornil, Geßner, Schmorl Steinert, Hansemann-Holländer, Emanuel, Dillmann u. a. Auf Grund der der Literatur entnommenen Fälle und seiner eigenen Beobachtungen sagt Wilms in den Schlußbemerkungen seiner Arbeit: „Die Geschwülste sind im allgemeinen gutartig, können aber unter Umständen nach Durchbruch in das Venen- oder Lymphgefäßsystem im klinischen Sinne maligne werden. Auch in Venen- und Lymphgefäßsystem behalten die Tumoren ihre charakteristische Eigentümlichkeit der dreiblätterigen Keimanlage bei, indem fast regelmäßig Cysten in Metastasen nachweisbar sind.“ Demgegenüber stehen manche Autoren, wie Pfannenstiel, Kroemer u. a. entschieden auf dem Standpunkte, daß die Hodenteratome nicht nur im klinischen, sondern auch im pathologisch-anatomischen Sinne maligne Neubildungen sind. Uebrigens wird diese Anschauung durch die Entdeckung von chorion- und neuroepitheliomartigen Bildungen in den Hodenteratomen bestätigt. Sakaye Ohkubo äußert sich in seiner Arbeit über die Malignität der soliden Embryome folgendermaßen: „Ich bekam die Ueberzeugung, wie Saxer, daß das Vorkommen der gewucherten neuroepithelialen Forma-

tionen der Ausdruck der recenten, malignen, geschwulstartigen Bildung ist. Bezüglich des chorionepitheliomartigen Gewebes braucht kaum noch auf seine maligne Natur hingewiesen zu werden."

Was die Lokalisation der Metastasen anbelangt, so ist zu bemerken, daß besonders die retroperitonealen Lymphknoten, die Venen (Samenstrang, Cava), die Leber und die Lungen oft befallen werden. Metastasen in anderen Organen, z. B. im Skelet, in der Milz, in den Nieren sind nur in ganz wenigen Fällen beschrieben.

Die Diagnose hat das Alter des Pat. und das rapide Wachstum des Tumors zu berücksichtigen. Differentialdiagnostisch kommen in Betracht einfache Geschwülste des Hodens, wie Fibrom, Sarkom, Adenom und Carzinom. Hier entscheidet nur der mikroskopische Befund die Diagnose. Außerdem kommen in Betracht Hydrocele und Tuberkulose. Gegenüber Hydrocele ist wichtig Fehlen von Transparenz und Versagen der Punktion. Gegenüber Tuberkulose ist das Allgemeinbefinden zu berücksichtigen.

Die Prognose versteht sich vom Gesagten über die Metastasenbildung von selbst.

Die Therapie besteht nur in der Exstirpation des erkrankten Hodens. Es wäre verfehlt, nur die tumorartige Masse zu exstirpieren, denn der übrig gebliebene Hodenrest würde später der Atrophie anheimfallen.

Betreffs des Verlaufes nach der Operation zeigte sich im allgemeinen ein Parallelismus mit dem klinischen Verlaufe vor der Operation, insoweit diesbezügliche Angaben vorlagen. Entsprechend der gutartigen Natur der Hodenembryome erfreuten sich auch die Operationseingriffe bei denselben eines glücklichen Ausganges. Die Teratome dagegen führten nicht selten durch schon vor der Operation, oder erst später erfolgte Metastasenbildungen den Exitus letalis der Geschwulstträger herbei.

Nach diesen voraufgeschickten Berichten über den jetzigen Stand unserer Kenntnisse auf dem Gebiete der Hodenteratome gehe ich zur Beschreibung des von mir untersuchten Falles über, dem die folgende Krankengeschichte zu Grunde liegt.

Anamnese: Wolfgang R., 29 Jahre alt, Bäcker. Beide Eltern und 8 Geschwister gesund. Pat. selbst war meist gesund. Keine Kinderkrankheiten. Hat zwei gesunde Kinder. Keine sexuelle Infektion. Stuhl und Appetit immer in Ordnung. Kein Husten, keine Nachtschweiße. Pat. hat nie an Gewicht und Kräften verloren. Im April 1913 verspürte er einmal ein Stechen am linken Testikel; beim Zufühlen entdecke er eine kleine, über erbsengroße, harte und auch schmerzhafte Geschwulst neben dem Testikel. Die genannte Geschwulst nahm an Größe allmäh-

lich zu und konnte bald vom Testikel nicht mehr unterschieden werden. Pat. gibt an, sich nie gestoßen oder anderweitig verletzt zu haben. Schmerzen, die in den linken Oberschenkel ausstrahlen, veranlaßten den Pat., einen Arzt zu konsultieren, der erst Bepinselungen mit Jodtinktur, später feuchte Umschläge verordnete, ohne Besserung zu erzielen. Da die Schwellung des linken Testikel immer bedeutender wurde, zog Pat. noch einen zweiten Arzt zu Rate, der eine Probepunktion vornahm und dabei etwas Blut entleerte; er riet auch den Pat., sich operieren zu lassen.

Status praesens: Mittelgroßer Mann in gutem Ernährungszustand. Gesicht und sichtbare Schleimhäute etwas blaß, nicht kachektisch.

Herz: Nichts abnormes.

Lunge: Schallverkürzung an der linken Spitze. Atmungsgeräusche überall vesikulär. Keine Rasselgeräusche.

Stat. Spec.: In der linken Scrotalhälfte befindet sich eine Geschwulst, etwa von der Größe und Form eines Straußeneies. Der rechte Testikel ist von dieser Geschwulst etwas seitlich abgedrängt, in keiner Weise verändert. Der linke Hoden kann nicht nachgewiesen werden, sodaß anzunehmen ist, daß er in der Geschwulst liegt, oder in ihr aufgegangen ist. Der Tumor selbst ist von glatter Oberfläche, die Haut über ihm ist gut verschieblich. Seine Konsistenz ist prall elastisch. Nach der Leistengegend setzt er sich nicht fort. Am funiculus spermaticus und Nebenhoden links kann eine Besonderheit nicht nachgewiesen werden. Beim Husten keine Vorwölbung in der Leistengegend. Die Geschwulst ist etwas fluktuierend. Transparenz nicht vorhanden.

Am 4. XII. wird in Chloroformnarkose die Operation vorgenommen. Der Hautschnitt wurde über der größten Ausdehnung der Geschwulst geführt. Durchtrennung der einzelnen Schichten auf d. Kochersonde. Die Scheidenhaut des Testikels enthält eine sanguinolente Flüssigkeit von mäßiger Menge. Linker Hoden sehr stark vergrößert, weich. Isolierung des vas deferens Massenligatur des funiculus spermaticus und exakte Blutstillung. Abtragung der Geschwulst. Einlagen eines Cigarettendrain. Hautnaht. —

Nachbehandlung verlief vollkommen ungestört.

Am 8. XII. Entfernung des Cigarettendrains. Sehr geringe Nahtdehiszenz im unteren Wundwinkel. Keine entzündlichen Erscheinungen. Verbandwechsel. Pat. fieber- und beschwerdefrei.

Am 15. XII. wurden die Nähte entfernt. Allgemeinbefinden sehr gut.

Am 20. XII. wurde Pat. als geheilt entlassen.

Makroskopische Untersuchung.

Der in Kaiserling'scher Flüssigkeit aufbewahrte Tumor hat eiförmige Gestalt, ist 9 cm lang und 7 cm breit. Er ist allenthalben von der Tunica albuginea straff überzogen. Letztere ist überall glatt. Die Geschwulst wurde längshalbiert, sodaß der Nebenhoden und Samenstrang der einen Hälfte aufsaßen und vom Schnitt nicht getroffen wurden. Auf dem Durchschnitte[1]) zeigte sich, daß das Hodengewebe vollständig in die graurötliche Tumormasse aufgegangen war. Im oberen Pole und im Zentrum fanden sich meist kleine, mit Schleim gefüllte Cysten. In der unteren Hälfte dagegen 2 große Cysten, die mit einer homogenen gallertartigen Masse ausgefüllt waren. Zwei, allerdings etwas kleinere, ebenfalls mit gallertartigem Gewebe gefüllte Cysten waren in der vorderen medialen Partie zu sehen. Am unteren Umfange der hinteren Partie fand sich ein halb mit derber Masse, halb mit Gallertgewebe gefüllter Hohlraum von $1^1/_2$ cm Durchmesser. Die übrige Geschwulstmasse war durch verschieden breite Septen in mehrere Knoten von verschiedener Größe und Gestalt geteilt und zeigte ganz kleine, fast punktförmige hämorrhagische Stellen. Nebenhoden und Samenstrang waren intakt.

Mikroskopische Untersuchung.

Die mikroskopische Untersuchung einer dem medianen Durchschnitte des Tumors entnommenen 0,5 cm dicken Gewebslamelle ergibt folgenden Befund: Unter den verschiedensten, im Tumor vorhandenen Gewebsarten herrschen Produkte des inneren und besonders des mittleren Keimblattes vor. Unter den Derivaten des letzteren überwiegen an Menge das Bindegewebe und die glatte Muskulatur. Das erstere ist hauptsächlich embryonales Bindegewebe und zeichnet sich durch Zellreichtum aus, indem es hauptsächlich aus Spindelzellen ohne besonders hervortretende Zwischensubstanz besteht, so daß dadurch ein sarcomatöses Aussehen entsteht. An vielen Stellen findet man in dem Bindegewebe eingelagert besonders reichliche, miteinander netzartig anastomosierende, ektasierte, mit Blut gefüllte Kapillargefäße. In keinem Schnittpräparate ist quergestreifte Muskulatur zu sehen. Im Gegensatz dazu tritt die glatte Muskulatur allenthalben im Tumor in besonderer Mächtigkeit hervor, indem ihre Fasern in regelloser Anordnung den Tumor durchziehen. Knorpelgewebe[2]) in verschiedenen Entwicklungsformen trifft man in drei Schnitten. Die kleinen, dichtgestellten, mit je einer Kapsel versehenen Knorpelzellen sind in einer hyalinen Grundsubstanz eingebettet. Eine Anordnung des Knorpels, wie es im Respirationstraktus vorkommt, konnte ich in keinem Präparate nachweisen. Fett- und Knochen-

[1]) Taf. I, Fig. 1.
[2]) Taf. I, Fig. 2.

gewebe sind in keinem der untersuchten Schnitte zu finden. Das Gallertgewebe füllt einige auch makroskopisch sichtbare Hohlräume aus.

In dem soeben geschilderten Stroma sind zahlreiche makro- und mikroskopische Hohlräume, welche bald cystisch, bald spaltförmig oder sich vielfach verzweigend erscheinen. Die meisten dieser Hohlräume besitzen einschichtiges, deutlich schleimhaltiges hohes Zylinderepithel,[1]) von welchem nicht selten papillenartige Vorsprünge in das Lumen der Cysten vortreten. Die Epithelzellen zeigen blasses Protoplasma mit einem an der Basis sitzenden, stark blau gefärbten Kern. Da und dort finden sich zwischen den Epithelzellen auch Becherzellen. Ein Teil dieser cystischen Hohlräume ist von Zügen glatter Muskulatur umgeben, welche hauptsächlich eine zirkuläre Anordnung zeigt. So bieten diese Cysten eingiermaßen die Anlagen eines Darmtraktus. Vereinzelte meist mittelgroße Cysten sind mit kubischem Epithel bekleidet. Flimmerepithel konnte ich in keinem Präparate nachweisen. Außer diesen Gebilden finden sich inselförmig an mehreren Stellen in lockeres Bindegewebe eingebettet zusammengesetzte acinöse Drüsenkomplexe vom Charakter der Schleimdrüsen.

Fast in jedem Präparate findet man vereinzelt oder gruppenweise gelegene epidermoidale Cysten[2]) von verschiedener Größe. Dieselben sind mit einem geschichteten Pflasterepithel ausgekleidet und teilweise oder vollständig mit einer aus verhornenden Epithelien bestehenden Hornkugel ausgefüllt. Außer diesen epidermoidalen Cysten tritt die Epidermis noch in Form von Inseln oder Strängen auf, welche sich in sehr zellreiches Bindegewebe eingebettet finden. Haare und andere Bestandteile der Haut sind nicht zu konstatieren.

Aus der makroskopischen und mikroskopischen Untersuchung des Tumors geht deutlich hervor, daß es sich um eine Geschwulst handelt, welche aus Derivaten aller drei Keimblätter besteht und als Teratom oder Tridermon im Sinne Wilms gedeutet werden muß.

Zum Schlusse ist es mir eine angenehme Pflicht, Seiner Excellenz Geheimrat Prof. Dr. v. Angerer für die gütige Uebernahme des Referates und Herrn Privatdozent Dr. Ach für seine liebenswürdige Unterstützung bei der Arbeit meinen herzlichsten Dank auszusprechen.

[1]) Taf. II, Fig. 3.
[2]) Taf. II, Fig. 4.

Literatur.

A. Askanazy: Die Teratome nach ihrem Bau, ihrem Verlauf ihrer Genese und im Vergleich zum experimentellen Teratoid. Verhandlungen der deutsch. pathol. Gesellschaft. 1907.

Borst: Geschwulstlehre. Bd. II. 1902. Die Teratome und ihre Stellung zu anderen Geschwülsten. Verhandlung der deutsch. pathol. Gesellschaft. 1907.

Cavazzany: Ueber die Entstehung der Teratoide der Hoden. Zieglers Beiträge. Bd. 41. 1907.

Debernardi: Ueber eine teradoide Geschwulst des Hodens. Zieglers Beiträge. Bd. 43. 1908.

Kocher-Wilms: Die Krankheiten der männlichen Geschlechtsorgane. 1887.

Kockel: Beitrag zur Kenntnis der Hodenteratome. Festschrift für Benno Schmidt. 1896.

Lewisohn: Zur Entstehung der Mischgeschwülste. Deutsche med. Wochenschr. Nr. 12, 13, 14, 1904.

Meyer: Ueber ein cystisches Embryom des Testikels. Inaug.-Diss. Kiel. 1906.

Müller: Zur Kenntnis der Hodenembryome. Arch. f. klinische Chirurgie. Bd. 76. 1905.

Ribbert: Embryome des Hodens und des Ovariums. Geschwulstlehre. Bonn 1904.

Riesel: Ueber das maligne Chorionepitheliom und die analogen Wucherungen im Hodenteratom. Arbeit aus d. path. Institut zu Leipzig. Heft I. 1903.

Saxer: Ein Beitrag zur Kenntnis der Dermoide und Teratome. Zieglers Beiträge. Bd. 31. 1902.

Sakaye Ohkubo: Zur Kenntnis der Embryome des Hodens. Arch. f. Entwicklungsmechanik der Organismen. Bd. 26. 1908.

Schlagenhaufer: Ueber das Vorkommen chorion-epitheliom- und traubenmolenartiger Wucherung im Teratomen. Deutsch. path. Ges. Karlsbad 1902.

Steinert: Ueber die embryoiden Geschwülste der Keimdrüsen und über das Vorkommen choriomepitheliomartiger Bildungen in diesen Tumoren. Virch. Arch. Bd. 174. 1903.

Wilms: Dermoideysten und Teratome mit besonderer Berücksichtigung der Ovarien. Deutsch. Arch. f. klinische Medizin. Bd. 55. 1895.

„ Die teratoiden Geschwülste des Hodens mit Einschluß der sogenannten Cystoide und Euchondrome. Zieglers Beiträge. Bd. 19. 1896.

„ Embryome und Embryoide Tumoren des Hodens. Deutsche Zeitschrift für Chirurgie. Bd. 49. 1898.

„ Mischgeschwülste. Heft 1, 2, 3. Leipzig 1899, Leipzig 1900, Berlin und Leipzig 1902.

Lebenslauf.

Ich, Erwant Tütündjian, bin am 5. Februar 1888 zu Philippopel (Bulgarien) geboren. Zuerst besuchte ich die Volksschule zu Philippopel und nachher die Oberrealschule derselben Stadt, welche ich im Juli 1908 absolvierte, um mich dann dem Studium der Medizin zu widmen. Die ersten acht Semester habe ich in München studiert und Oktober 1912 unterbrach ich mein Studium, weil ich zum Balkankrieg gehen mußte, wo ich 10 Monate lang im Krankenhaus und Feldlazaret tätig war. Seit Oktober 1913 studiere ich wieder an der Münchner Universität wo ich mich im Sommersemester 1914 der Doktorprüfung zu unterziehen gedenke.

Literatur.

A. Askanazy: Die Teratome nach ihrem Bau, ihrem Verlauf ihrer Genese und im Vergleich zum experimentellen Teratoid. Verhandlungen der deutsch. pathol. Gesellschaft. 1907.

Borst: Geschwulstlehre. Bd. II. 1902. Die Teratome und ihre Stellung zu anderen Geschwülsten. Verhandlung der deutsch. pathol. Gesellschaft. 1907.

Cavazzany: Ueber die Entstehung der Teratoide der Hoden. Zieglers Beiträge. Bd. 41. 1907.

Debernardi: Ueber eine teradoide Geschwulst des Hodens. Zieglers Beiträge. Bd. 43. 1908.

Kocher-Wilms: Die Krankheiten der männlichen Geschlechtsorgane. 1887.

Kockel: Beitrag zur Kenntnis der Hodenteratome. Festschrift für Benno Schmidt. 1896.

Lewisohn: Zur Entstehung der Mischgeschwülste. Deutsche med. Wochenschr. Nr. 12, 13, 14, 1904.

Meyer: Ueber ein cystisches Embryom des Testikels. Inaug.-Diss. Kiel. 1906.

Müller: Zur Kenntnis der Hodenembryome. Arch. f. klinische Chirurgie. Bd. 76. 1905.

Ribbert: Embryome des Hodens und des Ovariums. Geschwulstlehre. Bonn 1904.

Riesel: Ueber das maligne Chorionepitheliom und die analogen Wucherungen im Hodenteratom. Arbeit aus d. path. Institut zu Leipzig. Heft I. 1903.

Saxer: Ein Beitrag zur Kenntnis der Dermoide und Teratome. Zieglers Beiträge. Bd. 31. 1902.

Sakaye Ohkubo: Zur Kenntnis der Embryome des Hodens. Arch. f. Entwicklungsmechanik der Organismen. Bd. 26. 1908.

Schlagenhaufer: Ueber das Vorkommen chorion-epitheliom- und traubenmolenartiger Wucherung im Teratomen. Deutsch. path. Ges. Karlsbad 1902.

Steinert: Ueber die embryoiden Geschwülste der Keimdrüsen und über das Vorkommen choriomepitheliomartiger Bildungen in diesen Tumoren. Virch. Arch. Bd. 174. 1903.

Wilms: Dermoideysten und Teratome mit besonderer Berücksichtigung der Ovarien. Deutsch. Arch. f. klinische Medizin. Bd. 55. 1895.

„ Die teratoiden Geschwülste des Hodens mit Einschluß der sogenannten Cystoide und Euchondrome. Zieglers Beiträge. Bd. 19. 1896.

„ Embryome und Embryoide Tumoren des Hodens. Deutsche Zeitschrift für Chirurgie. Bd. 49. 1898.

„ Mischgeschwülste. Heft 1, 2, 3. Leipzig 1899, Leipzig 1900, Berlin und Leipzig 1902.

Lebenslauf.

Ich, Erwant Tütündjian, bin am 5. Februar 1888 zu Philippopel (Bulgarien) geboren. Zuerst besuchte ich die Volksschule zu Philippopel und nachher die Oberrealschule derselben Stadt, welche ich im Juli 1908 absolvierte, um mich dann dem Studium der Medizin zu widmen. Die ersten acht Semester habe ich in München studiert und Oktober 1912 unterbrach ich mein Studium, weil ich zum Balkankrieg gehen mußte, wo ich 10 Monate lang im Krankenhaus und Feldlazaret tätig war. Seit Oktober 1913 studiere ich wieder an der Münchner Universität wo ich mich im Sommersemester 1914 der Doktorprüfung zu unterziehen gedenke.

Tafel I.

Fig. 1.

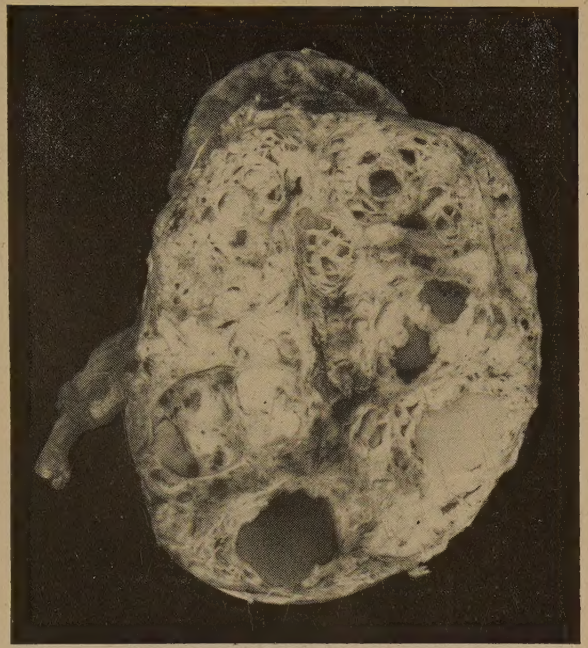

Fig. 2.

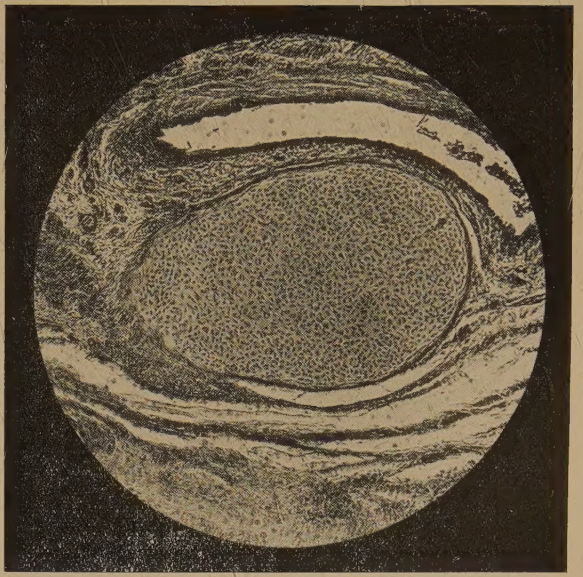

Tafel 2.

Fig. 3.

Fig. 4.